

## **Kematian Janin Dalam Rahim pada Kehamilan Aterm dengan Eklampsia, *Partial HELLP Syndrome*, Edema Paru Akut dan Syok Kardiogenik**

**Harvey Alvin Hartono, Indah Widya Astuti, Ario Danianto**  
Departemen Obgyn FK Universitas Mataram RSUD Provinsi NTB  
Korespondensi: Harvey Alvin Hartono

### **Abstrak**

**Tujuan:** Melaporkan eklampsia, *partial HELLP syndrome*, edema paru akut sebagai komplikasi dari preeklampsia berat.

**Metode:** Laporan Kasus.

**Hasil:** Preeklampsia berat dan eklampsia merupakan penyebab kematian ibu berkisar 1.5-25%, sedangkan kematian bayi antara 45-50% di Indonesia. Eklampsia adalah kelainan akut pada ibu hamil, persalinan, atau nifas ditandai kejang dan atau koma, dimana sebelumnya sudah menunjukkan gejala preeklampsia. Preeklampsia dan eklampsia memberi pengaruh buruk pada janin. Kami melaporkan kasus nulipara berusia 20 tahun dengan Kematian Janin Dalam Rahim + eklampsia + *partial HELLP syndrome* + Edema Paru + syok kardiogenik. Persalinan diakselerasi dengan forceps ekstraksi dan bayi lahir mati dengan Berat 2700g. Kesadaran pasien menurun dua jam post partum dan pasien tampak sesak. Pasien mengalami perbaikan selama perawatan dan dipulangkan pada hari ke 5.

**Kesimpulan:** Sindroma HELLP merupakan komplikasi preeklampsia dan eklampsia yang mengancam nyawa karena tingkat morbiditas dan mortalitas maternal serta perinatal yang tinggi. Diperlukan diagnosa dini dan intervensi tepat untuk mencegah perkembangan patofisiologi yang mengarah ke komplikasi.

**Kata kunci:** KJDR, Eklampsia, *Partial HELLP syndrome*, Edema Paru Akut

## ***Intrauterine Fetal Death in Aterm Pregnancy with Eclampsia, Partial HELLP Syndrome, Acute Lung Edema and Cardiogenic shock***

### **Abstract**

**Objective:** To report eclampsia, *HELLP syndrome*, acute lung edema as complications of severe preeclampsia.

**Methods:** Case report.

**Result:** In Indonesia, severe preeclampsia and eclampsia are the causes of maternal mortality in the range of 1.5-25%, while infant mortality is between 45-50%. Eclampsia is an acute disorder in pregnant women, childbirth, or puerperium characterized by seizures and/ coma, which have previously shown symptoms of preeclampsia. It has negative influence on the fetus. We reported a case of 20 years old nulliparous with Intrauterine Fetal Death+eclampsia+*partial HELLP syndrome*+acute lung edema+cardiogenic shock. The labor accelerated by forceps extraction and 2700 grams stillbirth was born. Patient awareness decreased two hours post partum, she was short of breath. She was treated and her condition get improved then discharged on 5<sup>th</sup> day.

**Conclusion:** *HELLP Syndrome* is a severe variant complication of Preeclampsia and Eclampsia because of the level of maternal-perinatal morbidity is high. It needs early diagnosis and prompt treatment to arrest further progress leading to complications.

**Key words:** IUF, Eclampsia, *Partial HELLP syndrome*, Acute Lung Edema

## Pendahuluan

Hipertensi dalam kehamilan merupakan 5-15% penyulit kehamilan dan masih menjadi penyebab tertinggi mortalitas dan morbiditas ibu bersalin. Mortalitas dan morbiditas hipertensi dalam kehamilan di Indonesia masih cukup tinggi. Hal ini disebabkan karena beberapa alasan, seperti etiologi yang masih belum jelas, perawatan dalam persalinan masih ditangani petugas non medik dan sistem rujukan yang belum sempurna. Hipertensi dalam kehamilan dapat dialami oleh semua lapisan ibu hamil sehingga pengetahuan tentang penatalaksanaan hipertensi dalam kehamilan harus dipahami dengan benar oleh semua tenaga medik baik di pusat maupun di daerah.<sup>1</sup> Komplikasi hipertensi pada kehamilan tidak hanya berhubungan dengan peningkatan resiko kematian janin di dalam rahim saja, tetapi juga peningkatan resiko persalinan preterm, *fetal distress*, perdarahan antepartum dan postpartum, dan gagal ginjal akut atau hepar.<sup>2</sup>

Hipertensi dalam kehamilan diklasifikasikan menjadi 4 kategori berdasarkan “*National High Blood Pressure Education Program Working Group on High Blood Pressure in Pregnancy*”, yaitu hipertensi kronik, preeklampsia-eklampsia, hipertensi kronik dengan superimposed preeklampsia, hipertensi gestasional disebut juga *transient hypertension*.<sup>1,2,6</sup> Pada studi *multicenter*, sekitar 30% kasus hipertensi dalam kehamilan adalah hipertensi kronik, sedangkan 70% kasus didiagnosa sebagai hipertensi gestasional atau preeklampsia.<sup>2</sup> Di Indonesia preeklampsia berat dan eklampsia merupakan penyebab kematian ibu berkisar 1,5 % sampai 15 %.<sup>1,3</sup>

Eklampsia didefinisikan sebagai kejang dan atau koma yang terjadi selama kehamilan atau postpartum pada pasien dengan gejala dan tanda preeklampsia. Insidensi eklampsia dilaporkan lebih banyak terjadi pada populasi dengan pelayanan antenatal yang kurang,

walaupun belum ada metode yang efektif untuk mencegah terjadinya eklampsia selama antepartum atau 48 jam setelah persalinan.<sup>4,7</sup>

Sindroma *HELLP* adalah kombinasi dari gejala yang dideskripsikan sebagai hemolisis, peningkatan enzim hati dan trombosit yang rendah. Singkatan *HELLP* mengacu pada hemolisis (H), elemen enzim hati (EL) dan jumlah trombosit rendah (LP). *HELLP* terjadi pada 0.5%-1% dari semua kehamilan. Sekitar 70% kasus *HELLP* terjadi sebelum melahirkan dan sisanya setelah melahirkan, biasanya 48 jam. *HELLP* adalah komplikasi kehamilan yang mengancam jiwa yang dianggap sebagai komplikasi dari preeklampsia. Sindroma *HELLP* dikaitkan dengan keluhan komplikasi klinis yang parah, antara lain: edema paru, gagal ginjal, koagulasi intravaskular diseminata (DIC), infark hepar, hematoma hepar, ruptur hepar yang bila tidak diobati dapat menyebabkan kegagalan organ akhir dan kematian.<sup>8</sup>

Edema paru akut pada wanita hamil adalah peristiwa yang mengancam jiwa. Hal ini dapat disebabkan oleh masalah perubahan fisiologis kehamilan dan kehadiran janin, serta efek kontribusi dari patofisiologi penyakit kehamilan yang kurang dipahami seperti preeklampsia yang berhubungan dengan morbiditas dan mortalitas yang signifikan untuk ibu dan bayi.<sup>9</sup>

Berikut ini kami melaporkan kasus seorang wanita berusia 20 tahun hamil aterm dengan KJDR + eklampsia + *partial HELLP syndrome* + Edema Paru + syok kardiogenik, yang selanjutnya ditatalaksana sesuai prosedur tetap di RSUP NTB. Selanjutnya akan dibahas apakah diagnosis, tindakan, dan penatalaksanaannya sudah tepat dan sesuai dengan literatur yang ada.

## Tujuan

Melaporkan eklampsia, *Partial HELLP syndrome*, edema paru akut sebagai komplikasi dari preeklampsia berat.

## Metode

### Laporan Kasus

## Hasil

Wanita berusia 20 tahun dirujuk ke Unit Gawat Darurat (UGD) RSUP NTB dengan G1P0A0H0 Aterm + Eklampsia. Pasien mengalami kejang 4 kali dengan durasi >5 menit dan interval diantara kejang <15 menit. Pasien mengeluhkan nyeri kepala dan gerakan janin sudah tidak dirasakan. Sebelum dirujuk, pasien telah diberikan terapi Bolus MgSO<sub>4</sub> 40% 4 gram dan Drip MgSO<sub>4</sub> 40% 6 gram dalam 500 cc Ringer laktat, serta Injeksi Dexamethasone 10 mg IV. Pasien riwayat *Antenatal Care* (ANC) 6x di posyandu dengan hasil ANC terakhir 2 minggu sebelum kejang dalam batas normal. Pasien tidak pernah diperiksa *Ultrasonography* (USG). Tidak terdapat riwayat hipertensi dan kejang sebelumnya.

Pasien tampak gelisah dengan *Glasgow Coma Scale* (GCS) Eye (E): 4 Verbal (V): 4 Motorik (M): 6, Tekanan darah (TD): 130/110 mmHg, Nadi (N): 96 x/menit, reguler, kuat, Nafas (RR): 28 x/menit, Suhu (t): 37,9°C. Pemeriksaan fisik umum dalam batas normal. Pemeriksaan obstetri didapatkan Tinggi fundus uteri: 28 cm, Tafsiran berat Janin: 2635 g. Denyut Jantung Janin tidak ditemukan, Kontraksi uterus (His): 3x10'40", Vaginal toucher (VT): bukaan lengkap, ketuban (-), teraba kepala, penurunan hodge IV, tidak teraba bagian kecil janin atau tali pusat. Pemeriksaan laboratorium didapatkan Hemoglobin (Hb): 16,7 g/dl, Eritrosit (Ery): 6,12 10<sup>6</sup>/ul, Hematokrit (Hct): 48,3 %, leukosit (leu): 38,95 10<sup>3</sup>/ul, trombosit (tromb): 193 10<sup>3</sup>/ul, HbsAg: (-), Proteinuria: +3, SGOT: 896 mg/dl, SGPT: 241 mg/dl, GDS: 61 g%, Na: 133 mmol/L, K: 3,9 mmol/L, Cl: 106 mmol/L. Pasien didiagnosis dengan G1P0A0H0 38-39 minggu Tunggal (T) + Kematian Janin Dalam Rahim (KJDR) + presentasi kepala dengan

Eklampsia + *Partial HELLP Syndrome* dan diberikan Oksigen (O<sub>2</sub>) sungkup 4 liter per menit (lpm), drip MgSO<sub>4</sub> 40% 6 gram dalam 500 cc Ringer laktat 28 tetes per menit (tpm) dilanjutkan. Persalinan diakselerasi dengan forceps ekstraksi. Bayi perempuan dengan berat 2700 gram lahir dengan *Apgar Score* 0. Pasien diberikan Misoprostol 300 mcg per rectal, Drip Oxytocin 20 IU dalam 500 cc RL 28 tpm, dexamethasone tapering off 4x10 mg i.v, drip MgSO<sub>4</sub> dilanjutkan. Satu jam kemudian, pasien terlihat sesak dengan TD: 170/110 mmHg. N: 130 x/min, RR: 28 x/min, t: 38,6°C, Saturasi Oksigen (SpO<sub>2</sub>): 98% dengan O<sub>2</sub> 10 lpm, Ronkhi (+/+) pada basal paru. Pasien dikonsulkan ke dokter spesialis jantung dan anestesi, didiagnosa dispneu curiga *Acute Lung Edema* dan pneumonia, diberikan O<sub>2</sub> 10 lpm non rebreathing masker, intravenous (i.v) Ringer Laktat 500cc/ hari, Lasix 2 ampul lanjut syringe pump 5mg/jam, Ceftriaxone i.v 2 gr/24 jam dan dirawat di *Intensive Care Unit* (ICU). Dua jam kemudian GCS pasien E4VxM6, TD: 70/palpasi, N: 125 x/min, lemah, ireguler, RR: 30 x/min, t: 38°C, SpO<sub>2</sub>: 98% dengan O<sub>2</sub> 10 lpm, ronkhi (+/+) pada basal paru, kontraksi uterus baik dengan Tinggi Fundus Uteri 2 jari dibawah umbilikus, akral dingin, reflex patella (+/+), dilakukan analisa gas darah dan elektrolit dengan hasil dalam batas normal. Pasien diberikan terapi Dopamin 5µg/kgBB/min dan Norepinephrine 0,1 µg/kgBB/min, pemberian Lasix dihentikan.

Selama perawatan lima hari di ICU, kondisi pasien stabil. Pemberian dopamin dihentikan pada hari kedua. Pada hari ketiga pemberian norepinephrine dihentikan, pasien pindah ke ruangan nifas. Pasien boleh pulang pada hari kelima dengan diberikan nifedipin 2x10 mg dan kontrol poli kandungan 3 hari kemudian.

## Pembahasan

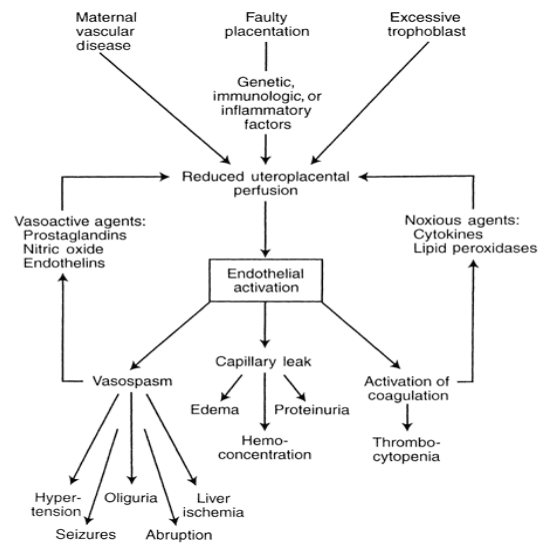
Pada teori invasi tropoblas, hipertensi

dalam kehamilan terjadi karena kegagalan “remodeling arteri spiralis” yang mengakibatkan iskemia plasenta. Plasenta yang mengalami iskemia akan menghasilkan radikal bebas. Salah satu yang dihasilkan adalah radikal hidroksil, yang bersifat toksis terhadap membran sel endotel yang banyak mengandung asam lemak tidak jenuh menjadi peroksida lemak yang akan merusak membran sel, nukleus, dan protein sel endotel.<sup>1,2</sup>

Peroksida lemak sebagai bahan oksidan akan beredar dalam darah sebagai bahan toksin, yang paling mudah terpengaruh oleh bahan ini adalah sel endotel. Endotel yang terpapar peroksida lemak akan mengalami kerusakan dan gangguan fungsi endotel, keadaan ini disebut “disfungsi endotel”, yang mengakibatkan gangguan metabolisme prostaglandin, suatu vasodilator kuat; agregasi trombosit ke daerah endotel yang mengalami kerusakan dan memproduksi tromboksan, yang merupakan vasokonstriktor kuat; peningkatan permeabilitas kapiler; peningkatan produksi bahan-bahan vasopresor, misalnya endotelin, peningkatan faktor-faktor koagulasi.<sup>1,2</sup>

Disfungsi endotel mengakibatkan aktivasi leukosit yang sangat tinggi pada aliran darah ibu sehingga inflamasi yang terjadi bersifat sistemik. Pada kehamilan normal, pembuluh darah refrakter terhadap bahan-bahan vasopresor, akibat adanya perlindungan dari sintesis prostaglandin oleh sel endotel. Refrakter artinya tidak peka atau dibutuhkan kadar yang lebih tinggi untuk menimbulkan vasokonstriksi.<sup>2,3</sup>

Pada hipertensi dalam kehamilan, endotel kehilangan daya refrakturnya terhadap bahan vasopresor, sehingga terjadi peningkatan kepekaan terhadap rangsangan dari bahan-bahan tersebut, hingga dalam tahap pembuluh darah menjadi sangat peka terhadap rangsangan bahan vasopresor.\



### Patofisiologi Hipertensi dalam Kehamilan.<sup>2</sup>

Pada laporan kasus berikut, diajukan suatu kasus seorang wanita berusia 20 tahun G1P0A0H0 Aterm Tunggal + kematian kanin dalam rahim + Eklampsia + *Partial HELLP Syndrome*, selanjutnya akan dibahas:

Berdasarkan usia, keluhan subjektif, usia kehamilan aterm, kejang 4 kali, tekanan darah 130/110mmHg, serta proteinuria +3, pasien tepat didiagnosis sebagai eklampsia. Eklampsia pada pasien ini, bermula dari preeklampsia karena adanya invasi tropoblas akibat kegagalan “remodeling arteri spiralis” yang mengakibatkan iskemia plasenta dan menghasilkan radikal bebas yang merusak fungsi endotel. Disfungsi endotel mengakibatkan aktivasi leukosit yang sangat tinggi pada aliran darah ibu sehingga terjadi inflamasi sistemik dan peningkatan produksi bahan-bahan vasopresor yang menimbulkan hipertensi, iskemia hepar yang menyebabkan kerusakan hepar ditandai dengan peningkatan enzim hepar, kejang (eklampsia). Aktivasi endotel juga menyebabkan kebocoran kapiler karena terjadi peningkatan permeabilitas kapiler, bermanifestasi di paru menjadi edema paru, di darah menjadi hemokonsentrasi, di ginjal menjadi proteinuria (karena kerusakan sel glomerulus). Kemudian proses

berlanjut ke aktivasi kaskade koagulasi yang menyebabkan konsumsi trombosit karena adhesi pada endotel yang rusak, selain hemolisis mikroangiopatik yang disebabkan pecahnya eritrosit saat melintasi kapiler dengan endapan trombosit-fibrin. Cidera mikrovaskular multiorgan dan nekrosis hati yang menyebabkan disfungsi hati turut berkontribusi berkembang menjadi sindroma *HELLP*.<sup>1,2,4</sup>

Kematian janin pada kasus ini disebabkan oleh penurunan perfusi utero-plasenta, hipovolemia, vasospasme, dan kerusakan sel endotel pembuluh darah plasenta. Usia muda dan kehamilan pertama kali menjadi faktor resiko pasien. Hal ini sesuai dengan penelitian restropektif yang dilakukan oleh Kota *et al*, di mana dari 91 kasus preeklampsia, 12 kasus berkembang menjadi sindroma *HELLP*, dan dari 11 kasus yang menjadi eklampsia, 3 kasus memiliki sindrom *HELLP*. Mayoritas kasus terjadi pada usia 21-25 tahun dan kebanyakan dari kalangan sosial ekonomi rendah. Berdasarkan studi tersebut didapatkan 60% morbiditas maternal dan 6.6% mortalitas maternal dan masing-masing morbiditas dan mortalitas perinatal 46.6%.<sup>10,13</sup>

Pasien mengaku tidak pernah mengalami tekanan darah tinggi dan melakukan 6 kali ANC selama kehamilan di posyandu. Hal ini tidak sesuai dengan penelitian yang dilakukan oleh Tessema GA, *et al* pada 490 ibu hamil yang dilakukan ANC dapat ditemukan 8.4% pasien dengan preeklampsia. Bila ANC dilakukan dengan ideal, deteksi dini hipertensi dalam kehamilan dapat terjaring dan kemungkinan adanya komplikasi bisa dihindari.<sup>11, 12</sup>

Preeklampsia pada pasien tidak terdeteksi dan menjadi eklampsia dengan komplikasi *partial HELLP syndrome*. Hal ini dapat dilihat dari peningkatan enzim hepar di atas batas normal namun jumlah platelet dalam batas normal dan hemolisis tidak ditemukan. Oleh karena itu, karena ditemukan 1 dari

tiga tanda *HELLP Syndrome* (Hemolysis, Elevated Liver Enzyme, Low Platelet) maka pasien didiagnosis dengan *partial HELLP syndrome*. Peningkatan enzim hepar disebabkan karena nekrosis sel hepar yang terjadi akibat perdarahan pada sel periportal lobus perifer.<sup>1,2,14</sup>

Menurut Cunningham FG, *et al*, edema dapat terjadi pada kehamilan normal. Edema yang terjadi pada kehamilan mempunyai banyak interpretasi, misalnya 40% edema dijumpai pada hamil normal, 60% edema dijumpai dengan hipertensi, dan 80% edema dijumpai pada kehamilan dengan hipertensi dan proteinuria. Edema terjadi karena hipoalbuminemia atau kerusakan sel endotel kapiler. Edema yang patologik adalah edema yang *non-dependent* pada muka dan tangan, atau edema generalisata, dan biasanya disertai dengan kenaikan berat badan yang cepat.<sup>2</sup> Menurut teori dalam laporan kasus yang ditulis Devi DS, edema paru akut dapat disebabkan oleh berbagai gangguan dari salah satu penentu utama fungsi kardiovaskular dan aliran cairan ke interstitium paru. Penyebab edema paru seringkali multifaktorial. Menurut persamaan Starling, faktor apa pun yang menghasilkan pengurangan tekanan osmotik koloid (atau dalam tekanan koloid/gradien tekanan kapiler paru), peningkatan permeabilitas kapiler, atau peningkatan tekanan hidrostatik intravaskular akan menyebabkan ekstrasvasasi dari cairan dari pembuluh darah dan cenderung berkembang menjadi edema paru.<sup>8</sup> Pada pasien ini peningkatan permeabilitas kapiler dan berkurangnya tekanan osmotik paru sebagai akibat dari preeklampsia menyebabkan terjadinya edema paru.

Penatalaksanaan pada pasien ini telah dilakukan dengan baik sesuai dengan protap. Penatalaksanaan di RSUP NTB sudah tepat, yaitu terapi manajemen aktif dengan pemberian MgSO<sub>4</sub> sebagai pilihan obat antikejang dan terminasi kehamilan. Terminasi kehamilan dengan

ekstraksi forceps pada kasus ini merupakan manuver untuk mempercepat kala II. Pada preeklamsia tekanan onkotik makin menurun karena kebocoran protein dan peningkatan permeabilitas vascular sehingga terjadi ekstrasvasi cairan ke jaringan. Syok kardiogenik pada pasien ini dapat terjadi karena adanya perubahan kardiovaskular yang disebabkan oleh peningkatan *cardiac afterload* akibat hipertensi dan penurunan *cardiac preload* akibat hipovolemia. Pemberian Lasix intravena (furosemide) 80 mg pada pasien edema paru akut pada preeklamsia berat sesuai dengan protap dan penelitian yang dilakukan oleh Devi DS, di mana dosis furosemide yang disarankan bolus 20-40mg dalam 2 menit untuk venodilatasi dan diuresis, diulang dengan dosis 40-60 mg 30 menit kemudian jika ada tanda respon diuretik yang adekuat (dosis maksimum 120mg. jam).<sup>8</sup>

### Kesimpulan

Sindroma *HELLP* merupakan varian yang parah dan merupakan komplikasi preeklamsia dan eklamsia yang mengancam jiwa. Hal ini disebabkan karena tingkat morbiditas dan mortalitas maternal serta perinatal yang tinggi. Diperlukan diagnosa dini dan intervensi tepat waktu dalam bentuk terminasi kehamilan untuk mencegah proses patofisiologi lebih lanjut yang mengarah ke komplikasi. ANC yang ideal dapat mendeteksi preeklamsia lebih awal dengan pendekatan faktor resiko.

### Daftar Pustaka

1. Prawirohardjo, Sarwono. *Ilmu Kebidanan* chapter 40 : hipertensi dalam kehamilan. PT. Bina Pustaka Sarwono Prawirohardjo, Jakarta, 2010; p 530-554.
2. Cunningham FG, *et al*, editor. *Williams Obstetry*. 23<sup>rd</sup> Edition, section VII : obstetrical complication: Hypertensive Disorders in Pregnancy. Mc-Graw Hill : USA, 2011; chapter 34.
3. Gibbs, Ronald S. *et al*. *Danforth's Obstetrics and Gynecology, 10th Edition - Hypertensive Disorders of Pregnancy*. Lippincott Williams & Wilkins: USA, 2010; chapter: 16.
4. Fortner, Kimberly B., *et a*. *Johns Hopkins Manual of Gynecology and Obstetrics, The, 3rd Edition* section II – Obstetrics - Hypertensive Disorders of Pregnancy. 2007. Lippincott Williams & Wilkins: USA. 2010, chapter 14
5. Doddy, A. K., *et al*. *Standar Pelayanan Medik SMF Obstetri dan Ginekologi RSU Nusa Tenggara Barat*. RSUP NTB: Mataram, 2015.
6. Manjusha Sajith *et al*. Incidence of pregnancy induced hypertension and prescription pattern of antihypertensive drugs in pregnancy . *International Journal of Pharma Sciences and Research: India*, 2014; Vol. 5 No. 4, pp. 163-170.
7. Sibai, B.M. Diagnosis and Management of Eclampsia. *American College of Obstetricians and Gynecologist: Ohio*, 2005; Vol. 105 No. 2, pp. 402-410
8. Devi D.S, Kumar V.B. A case of severe preeclampsia presenting as acute pulmonary oedema. *Department of Obstetrics & Gynecology Government Medical College Kozhikode: India*. 2016.
9. Mai C, Wang B, Chen R, Duan D, Lijuan Lv, Lei Q, *et al*. HELLP syndrome complicated by pulmonary edema: a case report. *Open Med*. 2018; 13: 509-511
10. Kota LN, Garikapati K, Kodey PD, Gayathri K. B. Study on HELLP syndrome - maternal and perinatal outcome. *Department of Obstetrics and Gynecology, N R I Medical College and General Hospital: India*. 2017
11. Tessema GA, Tekeste A, Ayele TA. Preeclampsia and associated factors among pregnant women attending antenatal care in Dessie referral hospital,

- Northeast Ethiopia: a hospital-based study. Department of Reproductive Health, Institute of Public Health, University of Gondar:Ethiopia. 2015
12. France, J & Muganziyi, P.S. Characteristic of Symptoms of Imminent Eclampsia. Open journal of Obstetric and Gynecology: Ohio. 2012; Vol. 2, pp. 311-317.
  13. DeCherney, Alan H. et al. Current Diagnosis & Treatment Obstetrics & Gynecology, Tenth Edition. The McGraw-Hill Companies, 2011.
  14. Rowe, Timothy et al. Diagnosis, Evaluation, and Management of the Hypertensive Disorders of Pregnancy. Kanada, 2012.