

Kasus yang Langka: Sebuah Persalinan Normal dari Wanita Hamil Prematur dengan Janin Sacrococcygeal Teratoma

Cut Sheira Elnita, M. Adrianess Bachnas, Eric Edwin

Program Studi Pendidikan Dokter Spesialis Obstetri dan Ginekologi Fakultas Kedokteran

Universitas Sebelas Maret /RS dr Moewardi Surakarta

Korespondensi: Cut Sheira Elnita, Email: cutsheira.cempala@gmail.com

Abstrak

Latar belakang: Insiden kehamilan dengan janin Sacrococcygeal Teratoma (SCT) yaitu 1 dari 35.000 kelahiran hidup. SCT dideteksi dengan skrining ultrasonografi (USG) prenatal trimester kedua.

Tujuan; Mendemonstrasikan peran USG janin dalam diagnosis SCT.

Laporan kasus: Wanita 20 tahun G2P1A0 kehamilan 28 minggu keluhan kontraksi, pecah selaput ketuban. Teraba janin tunggal, fundus teraba massa padat. Pemeriksaan genital pembukaan serviks 7 cm, USG intrauterin tunggal perkiraan usia kehamilan 28 minggu, tampak massa echogenic campuran dari daerah sacrococcygeal, terdapat daerah padat kistik di dalam massa ukuran 11,4 x 12,3 cm. Kemungkinan invasi ke panggul janin disimpulkan SCT tipe II. Persalinan pervaginam, berat janin 1600 gram, apgar score 2-3-4, dengan massa padat kistik pada sacrum ukuran 13x13cm. Tampak perdarahan dari massa teratoma.

Hasil: SCT adalah neoplasma lesi kistik jinak. Komplikasi berupa perdarahan intramural masif dan dystosia. Klasifikasi Altman: massa terdapat di eksterior atau intrapelvik, tipe I(47%): terletak di luar janin. tipe II(35%): massa terdapat di eksternal memiliki ekstensi intrapelvic. tipe III(8%): eksternal terletak di dalam panggul dan perut. tipe IV(10%): presakral tanpa presentasi eksternal. Pada USG, SCT muncul sebagai massa echogenisitas campuran yang memanjang dari sacrum. USG pada SCT padat (20%), kistik(30%) dan campuran(50%).

Kesimpulan: Ultrasonografi mempengaruhi keputusan dan manajemen klinis sehingga prognosis baik.

Kata kunci: Sacrococcygeal Teratoma, Kehamilan Prematur

Rare Case: Normal Delivery of Premature Labor with a Fetal Sacrococcygeal Teratoma

Abstract

Background: The incidence of pregnancy with fetal Sacrococcygeal Teratoma (SCT) occurs in 1 out of every 35.000 live births. SCT detected by second trimester prenatal ultrasonography (USG) screening.

Objective: Demonstrating the role of fetal ultrasound in the diagnosis of SCT.

Case report: a 20 year old G2P1A0 with 28 weeks pregnancy came with contractions and membranes ruptured. Examination found were single fetus, fundus palpable a mass. The cervical dilatation 7 cm, intrauterine ultrasound a 28 weeks of age fetus, appears an echogenic mass in the sacrococcygeal region containing a dense area 11.4x12.3 cm. We concluded an invasive to the fetal pelvis was type II SCT. Vaginal delivery performed, baby weight 1600 grams, apgar score 2-3-4, solid mass in sacrum 13x13cm. Bleeding from teratoma mass emerged.

Result: SCT is a rare tumour. Complications consist of massive bleeding and dystocia. SCT classified according to Altman. Type I(47%): located outside fetus, type II(35%): mass available on external with intrapelvic extension, type III(8%): externally located inside pelvis and abdomen, type IV(10%): presacral without external presentation. On ultrasound, SCT appears as a mixed echogenicity mass extending sacrum. Ultrasound: solid SCT(20%), cystic(30%) and mixed(50%).

Conclusion: Ultrasonography affects decisions and clinical management that make a good prognosis.

Key words: Sacrococcygeal Teratoma, Premature Pregnancy

Pendahuluan

Teratoma sakrokoksigeal (SCT) adalah sel neoplasma, terjadi 1 dari 20.000 hingga 40.000 kelahiran hidup dengan peningkatan insiden 4:1 pada wanita. Tumor SCT bersifat jinak tetapi dapat disertai dengan anomali kongenital pada traktus genitourinarius, vertebra bawah, dan bagian bawah sistem gastrointestinal. Kasus SCT berasal dari sisa lapisan primitif, yang biasanya mengalami degenerasi dan menghilang. SCT merupakan tumor sel germinal paling umum pada masa anak, yang berasal dari sel pleuripoten dari garis primitif dan sering mengandung berbagai jenis jaringan seperti tulang, saraf dan rambut. Kelainan SCT lebih sering terjadi pada wanita dan biasanya menjadi ganas pada masa bayi untuk itu harus ditatalaksana dengan pembedahan pada usia kurang dari enam bulan. Tumor diklasifikasikan berdasarkan lokasi dan tingkat ekstensi intrapelvic.

Manajemen obstetri janin yang didiagnosis dengan SCT didasarkan pada ukuran tumor dan efek fisiologisnya pada janin dan ibu yang sedang berkembang. Manajemen SCT pasca kelahiran meliputi reseksi bedah tumor, kondisi ibu, jenis tumor dan tindak lanjut jangka panjang untuk manajemen masalah ketika bayi hidup seperti inkontinensia. Prognosis untuk janin atau bayi yang didiagnosis SCT tergantung pada tiga faktor: kemudahan reseksi bedah teratoma, waktu diagnosis, dan jenis jaringan tumor. Pada kasus ini USG antenatal dapat mendeteksi dini diagnosa janin dengan SCT yang kemudian ditatalaksana dengan tindakan persalinan pervaginam. Etiologi dan Patofisiologi Teratoma sakrokoksigeal.

Neoplasma jinak dihasilkan dari gangguan blastogenesis yang akan menghasilkan kembar siam. Istilah fetus in fetu digunakan untuk mendeskripsikan malformasi lapisan germinal ketika kembar inang dan teroma terbukti monozigotik

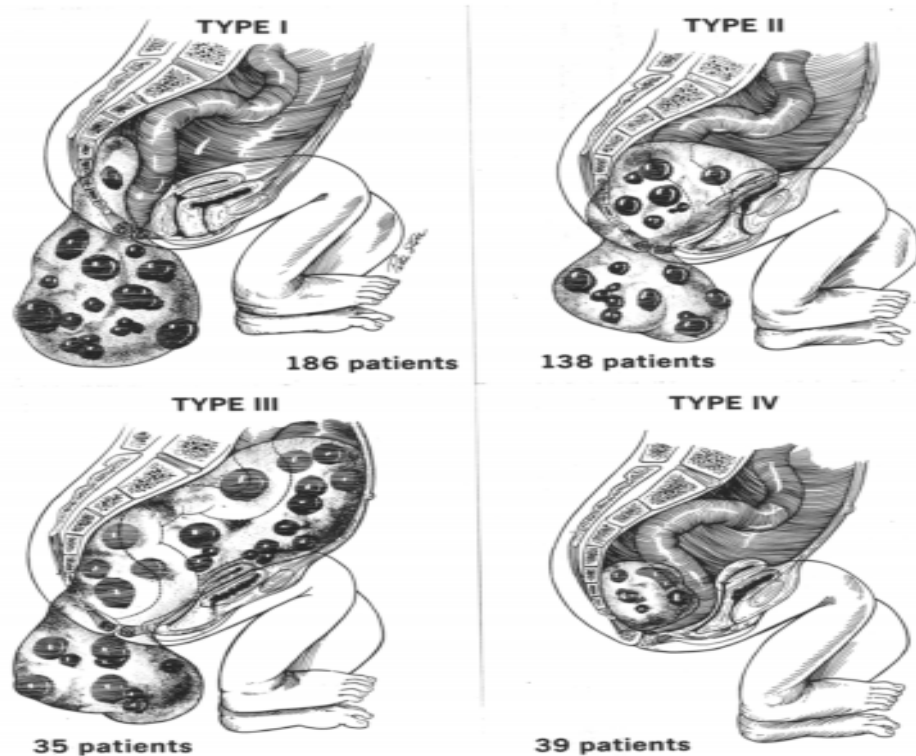
melalui analisis DNA. Teori yang lebih umum menyatakan neoplasma sel germinal berasal dari kumpulan sel-sel germinal ekstragonadal yang terletak di garis tengah dorsal cakram embrionik, dikenal sebagai simpul Hensen. Saat minggu keempat perkembangan embriologis, garis primitif memunculkan pembentukan mesenkim, dan jaringan pendukung embrio. Mesenkim tersusun dari tiga garis sel yaitu endoderm, ektoderm, dan mesoderm. Sel dari masing-masing garis dapat ditemukan dalam teratoma. Ketika perkembangan berlangsung simpul Hensen bergerak ke arah tulang koksigeus kemudian sel primitif menurun dan menghilang.

Ultrasonografi mengidentifikasi SCT yang bersifat kistik, padat, atau campuran keduanya. Berbagai karakteristik neoplasma termasuk kalsifikasi internal, perdarahan, nekrosis tumor, dan degenerasi neoplasma kistik.

Etiologi SCT masih idiopatik. Salah satunya genetika ikut berperan dalam perkembangannya. Kejadian SCT yang terkait dengan ditemukan kromosom 7q dan trisomi parsial kromosom 2p ditemukan dalam satu laporan kasus sitogenetik.

Klasifikasi Teratoma sakrokoksigeal

SCT dibagi menjadi empat subkelompok berdasarkan lokasi anatomi. Tumor tipe satu, tipe SCT yang paling umum, sebagian besar berasal dari bagian luar. Tumor tipe dua umumnya eksternal, tetapi memiliki keterlibatan presakral dengan penampilan seperti halter. Tumor tipe tiga memiliki komponen eksternal sedikit dengan keterlibatan panggul yang dominan dan ekstensi ke perut, dan tumor tipe empat merupakan tumor internal, tanpa keterlibatan eksternal. Karena teratoma tipe tiga dan empat terinternalisasi, maka dapat didiagnosis saat lahir. Secara histologis, tumor SCT diklasifikasikan sebagai matur dan immature (mengandung jaringan embrionik). Tumor



Gambar 1 Pembagian dan klasifikasi tumor menurut lokasi

ini dinilai sesuai dengan grade 0, jaringan sel normal; grade 1, mengandung sel imatur; grade 2, mengandung jumlah jaringan imatur yang moderat; dan grade 3, yang mengandung sel immature dalam jumlah besar. Keganasan pada SCT berhubungan dengan adanya tumor yolk sac dalam teratoma.

Diagnosis prenatal dan monitoring

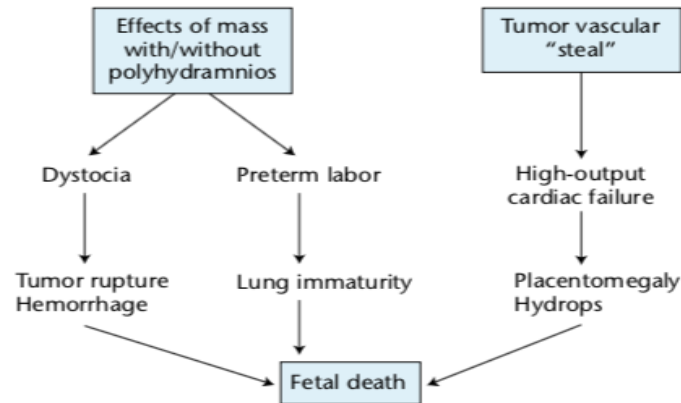
SCT memiliki tingkat kematian lebih dari 50 %. Kematian janin disebabkan oleh shunting arteriovenous melalui tumor yang menyebabkan gagal jantung dan hidrops dan kelahiran prematur. Jika terdapat hidrops, mortalitas mendekati 100 %. Tanda-tanda preterminal termasuk efusi pleura dan perikardial, plasentomegali, dan edema janin. Faktor-faktor lain yang menyebabkan gangguan janin termasuk obstruksi aliran arteri umbilikal dan kandung kemih.

Dengan pemeriksaan ultrasonografi prenatal, data menentukan diagnosis banding SCT, termasuk myelomeningocele, pseudokista

mekonium, dan uropati obstruktif, kegagalan untuk mengidentifikasi kelainan tulang belakang atau ginjal dan adanya komponen tumor padat membantu dalam menentukan diagnosis SCT. Ultrasonografi janin berkelanjutan merupakan prenatal utama diagnosis intervensi untuk identifikasi massa sakral. USG sebagai pemantauan polihidramnion (terjadi sebagai akibat dari peningkatan curah jantung dan plasentomegali), ruptur tumor, dan plasentomegali pada ibu. Ultrasonografi Doppler untuk mendeteksi aliran darah balik diastolik dalam arteri umbilikal yang mengindikasikan pirau arteriovenous melalui tumor.

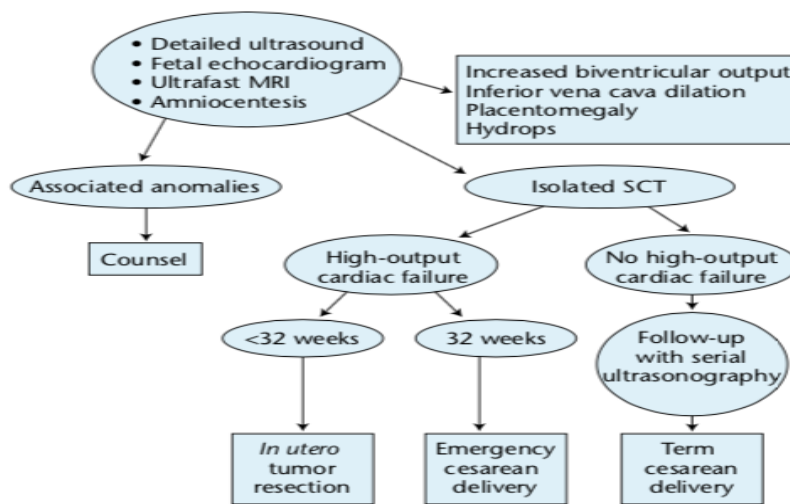
Prenatal Intervensi dan Tatalaksana

Identifikasi janin dengan SCT memerlukan keterlibatan obstetri, neonatologi, dan pembedahan anak. Intervensi janin yang lebih agresif telah digunakan dengan berbagai keberhasilan untuk mencegah



From: Adzick, N. S., & Kitano, Y. (2003). Fetal surgery for lung lesions, congenital diaphragmatic hernia, and sacrococcygeal teratoma. *Seminars in Pediatric Surgery*, 12, 163. Reprinted by permission.

Gambar 2 Patofisiologi Teratoma sakrokoksigeal



From: Shaaban, A., Heung, B. K., Milner, R., & Crombleholme, T. (1999). The role of ultrasonography in fetal surgery and invasive fetal procedures. *Seminars in Roentgenology*, 34, 72. Reprinted by permission.

Gambar 3 Algoritma prenatal manajemen Teratoma sakrokoksigeal

komplikasi SCT, termasuk kerusakan ginjal dan pirau arteriovenosa. Intervensi janin dipertimbangkan jika: diagnosis prenatal yang akurat, tidak adanya anomali yang mengancam jiwa, dan intervensi tanpa meningkatkan risiko mortalitas ibu. Manajemen janin SCT yang kurang invasif selain pembedahan berupa ablasi radiofrekuensi dari suplai darah tumor dan embolisasi tumor. Ablasi frekuensi radio dapat menyebabkan cacat parah yang memerlukan reseksi bedah sekuensial SCT.

Komplikasi pasca operasi akibat ablasi frekuensi radio, menyebabkan kecacatan, dislokasi pinggul posterior dan cedera saraf skiatik.

Manajemen Postnatal

Persalinan ditentukan oleh ukuran dan vaskularisasi tumor. Bayi dengan tumor besar atau sangat vaskular harus dilahirkan melalui operasi caesar untuk meminimalkan risiko perdarahan. Sebelum terminasi perabdominal,

x-ray dilakukan untuk menentukan dan mengidentifikasi kemungkinan metastasis.. Tatalaksana bayi dengan SCT yaitu pengangkatan tumor sesegera mungkin setelah melahirkan. Pembedahan dini mengurangi risiko perdarahan dan proliferasi jaringan. Pengangkatan tulang ekor mengurangi rekurensi 30–40 %.

Laporan Kasus

Seorang Wanita 20 tahun dengan G2P1A0 hamil usia kehamilan 28 minggu datang dengan keluhan kontraksi, dan keluhan pecah selaput ketuban sejak 8 jam yang lalu. Pasien merasa hamil 7 bulan, gerak janin masih dirasakan, kencang kencang teratur tidak ada, rembes - rembes sudah dirasakan, lendir darah (+).

Riwayat keturunan kembar disangkal, penggunaan obat penyubur disangkal. Riwayat ANC rutin sebanyak 2 kali dengan Dokter Spesialis Obstetri dan Ginekologi di poli Cendana RSDM di diagnosis dengan kongenital teratoma. Kondisi ibu dan janin normal. Riwayat hipertensi, asma, alergi, penyakit jantung, DM disangkal. Riwayat demam dan sakit saat hamil disangkal.

Dari pemeriksaan fisik didapatkan hasil:

- Kondisi umum: Pasien tampak compos mentis, IMT 22.9, TB 155 cm, BB 55 kg.
- Tekanan darah : 110/80
- HR : 86 x/menit
- Suhu : 36,8 derajat celcius
- RR : 18 kali/menit.
- Kepala : mesocephal, Mata : konjungtiva anemis - , Ikterik -
- Thorax : Cor dan pulmo dbn
- Abdomen : supel, NT (-), janin tunggal, intrauterin, memanjang, punggung kanan, presentasi kepala, DJJ 148 x, HIS (2-3 x /30"-40"/10") , teraba massa padat dibagian fundus, batas tidak tegas
- Genital : VT: V/u tenang, ddg

vagina dbn, portio lunak mendatar, Pembukaan 7 cm,eff 75%, preskep,di H III, kk(-) penunjuk uuk di jam 1,AK(+),STLD (+)

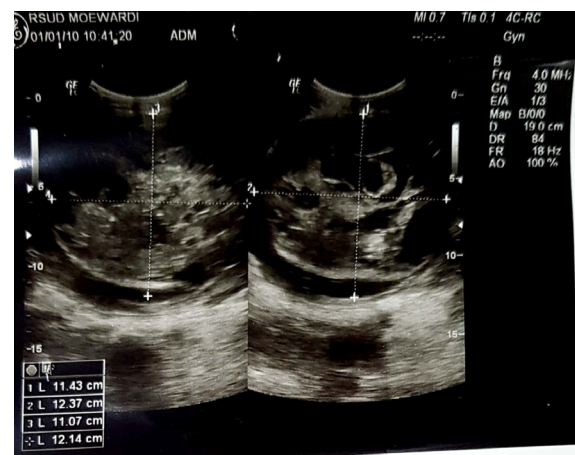
Dari pemeriksaan penunjang didapatkan hasil:

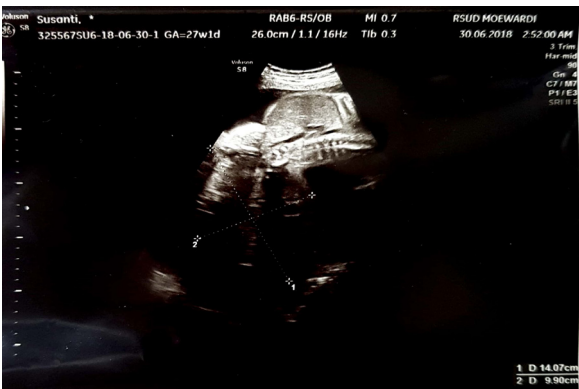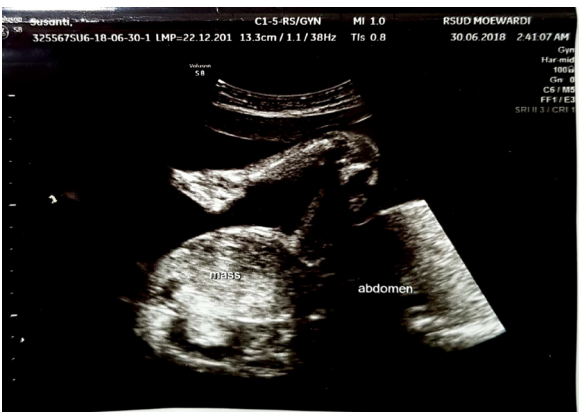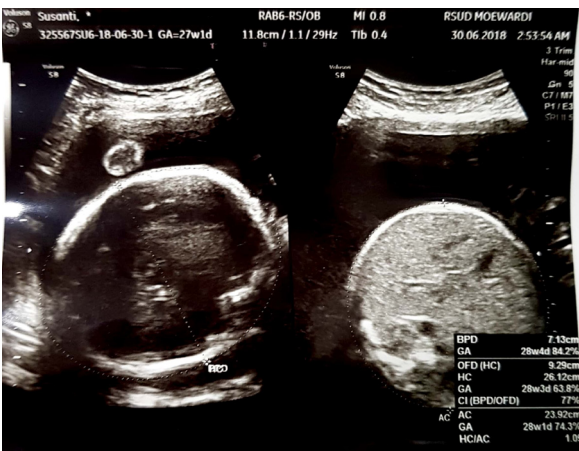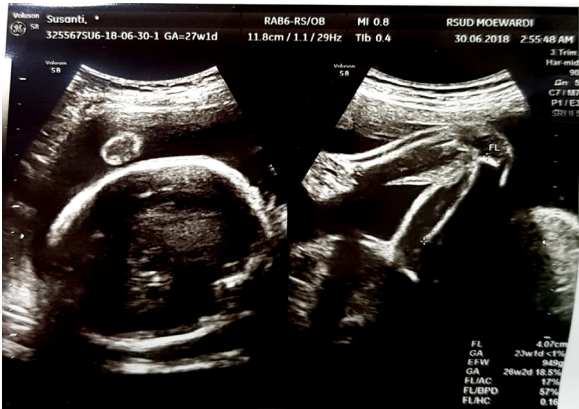
- Pemeriksaan laboratorium:

PEMERIKSAAN	HASIL
HB	11,2
HT	33
AL	15,0
AT	310
AE	3,59
GOL. DARAH	A
PT	11,4
APTT	26,2
INR	0,850
GDS	67

Pemeriksaan USG:

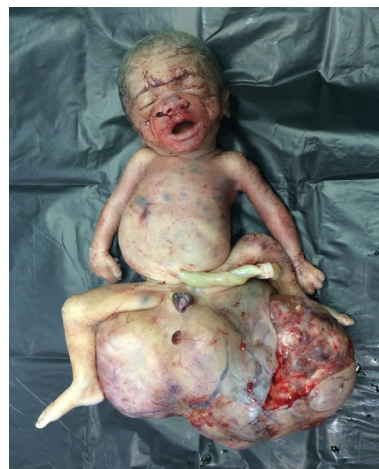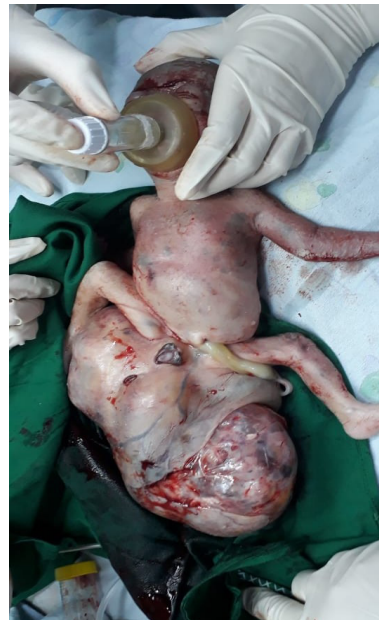- Tampak Janin tunggal IU, DJJ (+) dengan FB :BPD 7,13 cm ~ 28⁺⁴ minggu, HC 26,12 cm ~ 28⁺³ minggu, AC 23,92 cm ~ 28⁺¹ minggu, FL 4,07 cm ~ 23⁺¹ minggu, EFBW 949 gr, Air ketuban kesan cukup (sdp 2,10), plasenta insersi di corpus gr I. Tampak massa dari bagian sacrum janin, massa ukuran 11,4x12,3 kesan padat





Kemudian kami diagnosis dengan ketuban pecah dini 16 jam pada sekundigravida hamil preterm dengan janin kelainan kongenital (teratoma). Kemudian dilakukan terapi lanjut persalinan pervaginam dengan informed consent dan KIE pada pasien dengan keluarga.

Lahir bayi laki-laki, BBL 1800 gr, AS 2-1-1, dengan kelainan kongenital (teratoma). 30 menit setelah resusitasi bayi dinyatakan meninggal dihadapan keluarga, bidan dan dokter



Pembahasan

Keadaan Teratoma pada kasus ini terjadi pada umur kehamilan preterm dan dapat terdiagnosa dengan pemeriksaan USG prenatal. Dengan kondisi saat tiba hemodinamik dalam keadaan stabil. Pemeriksaan genital menunjukkan pembukaan serviks 7cm effacement 75% kepala turun di hodge II. Pemeriksaan sonografi menunjukkan kehamilan intrauterine tunggal dengan perkiraan usia kehamilan 28 minggu, tampak massa echogenic campuran dari daerah sacrococcygeal (gambar 1), terdapat daerah padat kistik di dalam massa ukuran massa 11,4 x 12,3 cm. Tulang belakang tampak utuh dan anggota tubuh dalam batas normal. Kemungkinan invasi ke panggul janin. Berdasarkan temuan di atas diagnosis variasi eksternal tetapi memiliki ekstensi intrapelvic disimpulkan SCT tipe II. Pasien diputuskan lanjut persalinan pervaginam. Bayi lahir dengan berat janin 1600 gram, apgars score 2-3-4, 30 menit dari kelahiran janin mati. Bayi lahir dengan massa padat kistik pada sacrum ukuran 13x13cm, tampak keluar banyak perdarahan dari massa teratoma, tidak ada bukti hidropsfetalis, dan ukuran plasenta dalam batas normal.

Teratoma sacrococcygeal adalah neoplasma yang umum dengan insidensi 1-2 per 40.000 persalinan yang dilaporkan. Secara historis, SCT diperkirakan berasal dari sel multipotensial dalam node hensen yang bermigrasi secara kaudal dan terletak di dalam tulang ekor. SCT bisa jinak atau ganas. Lesi kistik lebih cenderung jinak. SCT ganas sangat jarang pada janin dan jarang terjadi pada bayi baru lahir. Tumor jinak besar berhubungan dengan morbiditas dan mortalitas yang signifikan. Pada janin komplikasi seperti itu dihasilkan dari perdarahan intratumoral yang masif dan distosia. Klasifikasi Altman: Diklasifikasikan sesuai dengan tingkat komponen eksterior atau ekstensi intrapelvic. Tumor tipe I (47%): Sebagian besar terletak

di luar janin. Tumor TIPE II (35%): Hadir secara eksternal tetapi memiliki ekstensi intrapelvic yang signifikan. Tumor TIPE III (8%): Tampak secara eksternal tetapi dominan terletak di dalam panggul dan perut. Tumor TIPE IV (10%): Sepenuhnya presakral tanpa presentasi eksternal. Diagnosis antenatal penting untuk menghindari komplikasi selama persalinan. Hanya 20% kasus yang didiagnosis sebelum kelahiran. Pada pencitraan, SCT biasanya muncul sebagai massa echogenisitas campuran yang memanjang dari sakrum atau tumbuh dari sakrum ke dalam panggul. Penampilan USG pada SCT dapat diklasifikasikan menjadi padat (20%), kistik (30%) dan campuran (50%). Varian kistik jarang pada tumor tipe IV dan dilaporkan dengan kejadian 15%. Untuk pilihan penghentian dianjurkan mencegah jika persalinan dini dengan operasi caesar ketika tumor melebihi diameter 5 cm, untuk menghindari komplikasi seperti pecah dan perdarahan.

Kesimpulan

Dengan kemajuan dalam teknologi bedah dan intervensi bedah janin, ada lebih banyak kemungkinan dalam manajemen klinis bayi baru lahir yang didiagnosis dengan SCT. Dengan manajemen prenatal yang cermat, manajemen klinis, dan pendidikan oleh para profesional dan dokter yang merawat, janin dan / atau bayi baru lahir dengan SCT dan ibu mereka memiliki kemungkinan yang lebih besar untuk pemulihan yang berhasil. Teknik diagnostik pilihan adalah ultrasonografi. Diagnosis awal mempengaruhi keputusan dan manajemen klinis dan menghasilkan, hasil yang lebih baik.

Saran dan Ucapan Terimakasih

Terima kasih kepada bagian Fetomaternal Fakultas Kedokteran Universitas Sebelas Maret / RS Dr. Moewardi, Ketua Program

Studi Obstetri dan Ginekologi Universitas Sebelas Maret Prof. Dr. dr. Sri Sulistyowati, Sp. OG(K), dr. Eric Edwin, SpOG(K) selaku Kepala KSM Obstetri dan Ginekologi Fakultas Kedokteran Universitas Sebelas Maret Surakarta. dr. Adrianes Bachnas, SpOG(K) selaku Sekretaris Program Studi Obstetri dan Ginekologi Fakultas Kedokteran Universitas Sebelas Maret Surakarta.

Daftar Pustaka

1. Benachi A, Durin L, Maurer SV, Aubry MC, Parat S, Herlicoviez M, Nihoul-Fekete C, Dumez Y, Dommergues M. Prenatally diagnosed sacrococcygeal teratoma: a prognostic classification. *Journal of pediatric surgery*. 2006 Sep 1;41(9):1517–21.
2. Bilik R, Shandling B, Pope M, Thorner P, Weitzman S, Ein SH. Malignant benign neonatal sacrococcygeal teratoma. *Journal of pediatric surgery*. 1993 Sep 1;28(9):1158–60.
3. Hall, R., & Johnson, M. (2002). Long-term follow-up of untreated sacrococcygeal teratoma diagnosis in a twin of full-term gestation. *Journal of Diagnostic Medical Sonography*, 18, 144–149.
4. Loh, M. L., & Matthay, K. K. (2005). Congenital malignant disorders. In H.W. Taeusch, R. A. Ballard, & C. A. gleason (eds.), *Avery's diseases of the newborn* (8th ed., pp. 1437–1470). Philadelphia: elsevier Saunders.
5. Hendrick, H. L., flake, A. W., Crombleholme, T. M., Howell, L. J., Johnson, M. P., Wilson, R. D., et al. (2004). Sacrococcygeal teratoma: Prenatal assessment, fetal intervention, and outcome. *Journal of Pediatric Surgery*, 39, 430–438.
6. gilbert-Barness, e., Opitz, J. M., Debich-Spicer, D., Mueller, T., Arnold, S. R., & Quintero, R. (2003). fetus-in-fetus form of monozygotic twinning with retroperitoneal teratoma. *American Journal of Medical Genetics*, 120, 406–412.
7. Patanowitz, L., Jamieson, T., & Beavon, I. (2001). Pathobiology of sacrococcygeal teratomas. *South African Journal of Surgery*, 39, 56–62.
8. Moore, K. A., & Persaud, T. v. N. (2003). *The developing human: Clinically oriented embryology* (7th ed., pp. 62–65). Philadelphia: Saunders.
9. Tuladhar, R., Patole, S. K., & Whitehall, J. S. (2000). Sacrococcygeal teratoma in the perinatal period. *Postgraduate Medical Journal*, 76, 754–759.
10. Keslar, P. J., Buck, J. L., & Suarez, e. S. (1994). germ cell tumors of the sacrococcygeal region: radiologic-pathologic correlation. *Radiographics*, 14, 607–622.